

**СЛУЧАИ НЕПОЛНОЙ АВТОТОМИИ И НАРУШЕНИЯ РЕГЕНЕРАЦИИ ХВОСТА  
РАЗНОЦВЕТНОЙ ЯЩУРКИ (*EREMIAS ARGUTA* (PALLAS, 1773))  
И ПРЫТКОЙ ЯЩЕРИЦЫ (*LACERTA AGILIS* LINNAEUS, 1758)  
В ВОЛГОГРАДСКОЙ ОБЛАСТИ**

**Д. А. Гордеев**

*Волгоградский государственный университет  
Россия, 400062, Волгоград, просп. Университетский, 100  
E-mail: dmitriy8484@bk.ru*

Поступила в редакцию 26.02.2017 г.

Приводится анализ частоты регенерации хвоста у 55 ящериц, из которых 12 особей разноцветной ящурки (*Eremias arguta* (Pälläs, 1773)) и 43 – прыткой ящерицы (*Lacerta agilis* Linnäeus, 1758) из Волгоградской области. Наблюдались следующие случаи наличия регенератов хвоста: 0) нормальный хвост; 1) регенерация в дистальной трети; 2) хвост регенерирован из середины хвоста; 3) автотомия вблизи основания (проксимальной трети). Большинство ящериц имело нормальные хвосты (60.0% *E. arguta* и 83.2/57.1% *L. agilis* самки/самцы). Лишь 16.7% особей разноцветной ящурки были с регенерированными хвостами в дистальной его части, тогда как у 8.4% самок и 28.6% самцов произошла автотомия с последующей регенерацией в проксимальной трети хвоста; у 5.6% самок и 14.3% самцов – в дистальной части и у 2.8% самок посередине хвоста. Выявлено и описано две особи с бифуркацией хвоста: один самец *E. arguta* и одна самка *L. agilis*. Также описан случай сложного нарушения регенерации хвоста у самца *L. agilis*. Рентгенографическое исследование показало, что каудальная бифуркация может возникать как результат первичной, так и вторичной (на хрящевой трубке) регенерации.

**Ключевые слова:** каудальная бифуркация, регенерация хвоста, автотомия, *Lacerta agilis*, *Eremias arguta*, Волгоградская область.

DOI: 10.18500/1814-6090-2017-17-1-2-3-9

## ВВЕДЕНИЕ

Автотомия (самокалечение) хвоста – широко распространенная стратегия защиты от хищников среди ящериц (Bătemăn, Fleming, 2009; Bel-läirs, Bryânt, 1985) и некоторых змей, например *Xenochrophis piscator* (Schneider, 1799) (Anănjevã, Orlov, 1994), когда другие поведенческие механизмы (бегство, угрожающая поза) не дают желаемого результата. Автотомный разрыв тканей у настоящих ящериц (*Lacertidäe*) происходит интравертебрально через плоскость перелома вдоль хрящевой пластинки. При этом позвонок разделен на два сегмента, содержащие участки кожного покрова, осевой мускулатуры и жировой ткани. Такие позвонки располагаются в постпигальной области и называются автотомными. Количество неавтотомных и автотомных позвонков отличается у представителей разных семейств, родов и может даже отличаться у особей одного вида (Bel-läirs, Bryânt, 1985). Известны случаи неполной автотомии хвоста, которая при провоцировании регенерации приводит к каудальной бифуркации (Anănjevã, Dănov, 1991; Dudek, Ekner-Grzyb, 2014; Jäblonski, 2016), трифуркации (Koleskã, Jäblonski, 2015; Pheäsey et al., 2014) хвоста. Отмечены случаи регенерации до шести хвостов (Pelegrin, Le o,

2016). Каудальная бифуркация не является неординарным случаем, однако процент таких особей в популяции довольно низок. В связи с этим целью данной статьи является описание случаев неполной автотомии и нарушения регенерации хвоста у разноцветной ящурки (*Eremias arguta* (Pälläs, 1773)) и прыткой ящерицы (*Lacerta agilis* Linnäeus, 1758) из двух популяций Волгоградской области.

## МАТЕРИАЛ И МЕТОДЫ

Материалом для данной статьи послужили полевые сборы, проведенные в период с мая по июль 2014 и 2015 гг. на территории Волгоградской области. На окраине песчаного массива в окрестностях хут. Чуносковский Кумылженского района было исследовано 12 особей разноцветной ящурки, среди которых один самец имел раздвоенный хвост (координаты места поимки: N: 49°55'53.18", E: 42°36'13.30"). В луговом биотопе в 50 м от хут. Стеженский (Алексеевский район) отловлено 45 особей прыткой ящерицы, в том числе 1 самка с каудальной бифуркацией и 1 самец со сложным нарушением регенерации хвоста. Все ящерицы после морфологического описания были отпущены в месте поимки за исключением трех

особей с аномалиями хвоста, которых зафиксировали в 70%-ном спирте и передали на хранение в герпетологическую коллекцию Зоологического института Российской академии наук, Санкт-Петербург (ЗИН РАН): самец *L. agilis* – ZISP 29603, самка *L. agilis* – ZISP 29064. Самец *E. arguta* в связи с сильным повреждением (отсутствует голова) хранится среди некаталогизированных коллекций. Рентгенографическое исследование проведено на оборудовании ЗИН РАН. Анализ зависимости частоты встречаемости особей с регенератами хвоста от пола осуществляли с помощью непараметрической статистики (Kruskäl-Wallis ANOVA) в программе Ståtisticå 10.0.

### РЕЗУЛЬТАТЫ И ИХ ОБСУЖДЕНИЕ

В обеих популяциях можно наблюдать следующие случаи наличия регенератов хвоста: 0) нормальный хвост; 1) регенерация в дистальной трети; 2) хвост регенерирован из середины хвоста; 3) автотомия вблизи основания (промиксимальной трети).

Выборка *E. arguta* составила 12 особей, из которых 5 самцов (41.7%) и 7 самок (58.3%). Большинство ящериц (таблица) имели нормальные хвосты (7 самок и 3 самца) и лишь 2 самца (16.7%) были с регенерированными хвостами в дистальной его части, один из которых с каудальной бифуркацией.

Из 45 особей *L. agilis* во время поимки 2 отбросили хвост, поэтому из дальнейшего анализа они были исключены, а выборка, таким образом, составила 43 особи, в которой самки преобладали над самцами (83.7 и 16.3% соответственно). Большинство отмеченных особей имело нормальные хвосты: 30 самок (83.2%) и 4 самца (57.1%). Автотомия с последующей регенерацией в прокси-

мальной трети хвоста произошла у 3 самок (8.4%) и 2 самцов (28.6%), в дистальной части – у 2 самок (5.6%) и 1 самца (14.3%) и лишь у одной самки (2.8%) – посередине хвоста. Одна самка имела двойную автотомию с бифуркацией в дистальной части и один самец – сложное нарушение регенерации хвоста.

Некоторые пойманные особи в обеих рассматриваемых популяциях характеризуются нарушениями регенерации хвоста после его автотомии. Длина хвоста самца *E. arguta* (рис. 1) по длинному фрагменту составляет 60 мм, а длина до бифуркации – 30 мм (на уровне 37-го сегмента хвоста). Правая ветвь раздвоенного хвоста значительно длиннее левой (25 мм и 6 мм соответственно) и расположена в горизонтальной плоскости. Левый (меньший) хвост Г-образно изогнут, щитки на нем меньших размеров, располагаются правильными рядами. Рентгенографическое исследование показало, что причиной каудальной бифуркации является неполная автотомия, при которой произошел перелом позвонков по интравертебральному типу, но хвост не был отброшен (на рентгенограмме видны оба фрагмента переломанного позвонка в длинной ветви хвоста). Полученная травма привела к нарушению целостности осевого скелета, спинного мозга и, видимо, его эпендимы, что спровоцировало регенерацию и образование второго хвоста (Bellairs, Bryant, 1985).

Самка прыткой ящерицы (рис. 2) имеет сходную девиантную регенерацию: длина хвоста составляет 56 мм (бифуркация на уровне 27-го сегмента), правая ветвь, как и в предыдущем случае, длиннее левой (16 мм и 13 мм соответственно), но короткая ветвь более массивна, чем у *E. arguta*. Кроме того, раздвоенный участок находится на уже регенерированном ранее хвосте (случай

Частоты встречаемости особей *Eremias arguta* и *Lacerta agilis* с нормальными и регенерированными хвостами в некоторых популяциях Волгоградской области

Пол	n	%	Нормальный хвост*		Автотомия с последующей регенерацией*									
			n	%	в дистальной трети		из середины хвоста				вблизи основания			
					n	%	норма		бифуркация		норма		бифуркация	
							n	%	n	%	n	%	n	%
<i>Eremias arguta</i> (n = 12)														
♀	7	58.3	7	100.0	–	–	–	–	–	–	–	–	–	–
♂	5	41.7	3	60.0	1	20.0	–	–	1	20.0	–	–	–	–
<i>Lacerta agilis</i> (n = 43)														
♀	36	83.7	30	83.2	2	5.6	1	2.8	–	–	2	5.6	1	2.8
♂	7	16.3	4	57.1	1	14.3	–	–	–	–	2	28.6	–	–

Примечание. \* – при расчете процентного соотношения случаев обнаружения ящериц с нормальными хвостами и автотомией за 100% было принято количество особей каждого пола.

двойной автотомии, первая произошла на уровне 12-го сегмента), что хорошо заметно при визуальном осмотре. Рентгенограмма подтвердила предположение о двойной автотомии, при этом первая произошла по 10-му хвостовому позвонку с последующей успешной регенерацией и образованием хрящевой трубки, которая впоследствии не окостеневаает. Вторая автотомия произошла на регенерате, но отбрасывание хвоста не произошло. Тем не менее, травма была достаточной для начала новой регенерации в поврежденном месте и формирования бифуркации.

Самец прыткой ящерицы (рис. 3) имеет более сложную патологию. Дорсальная сторона хвоста на уровне 11-го сегмента содержит вертикально ориентированный конусовидный отросток длиной 6 мм с Г-образно изогнутой вершиной. С 21-го по 36-й сегмент хвоста наблюдается массивное расширение с измененным щитковым покровом: большинство чешуй здесь отличаются от остальных небольшими размерами и направлением роста, который происходит либо диагонально (назад и вверх), либо вдоль оси хвоста. Между этими образованиями на уровне 17-го сегмента наблюдается небольшая группа из мелких измененных щитков. Рентгенографическое исследование хвоста выявило двойную автотомию. Вероятно, первый случай самокалечения произошел вдоль плоскости перелома 14-го хвостового позвонка, при этом усиление роста тканей, который привел к образованию массивного расширения между 21-й и 36-й чешуями хвоста, спровоцировано механическим повреждением, повлекшим диагональное (влево и вниз) смещение 13-го хвостового позвонка. Попытка второй автотомии произошла по 10-му позвонку, но травма оказалась менее глубокой, чем у самки *L. agilis* из той же популяции, и характеризуется лишь надломом позвонка в дорсальной части, тем не менее, достаточной для запуска процесса регенерации и отращивания нового хвоста.

Отсутствие репрезентативной выборки из популяции *E. arguta* ( $n = 12$ ) не позволяет провести статистический анализ по выявлению зависимости частоты встречаемости особей с нормальными хвостами и регенератами от пола. Тем не

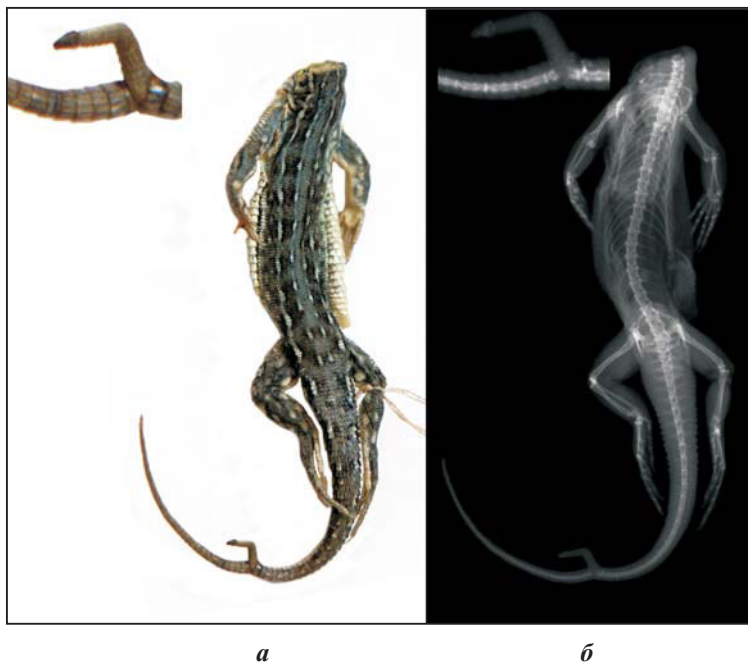


Рис. 1. Самец *Eremias arguta* (окрестности хут. Чуносовский, Кумылженский район, хранится среди некаталогизированных коллекций) с каудальной бифуркацией, фото (а) и рентгенограмма (б)

менее, данная популяция интересна наличием особи с бифуркацией. Выборка из популяции *L. agilis* более репрезентативна ( $n = 43$ ), несмотря на различия в частоте встречаемости особей с регенерированными хвостами между самцами и


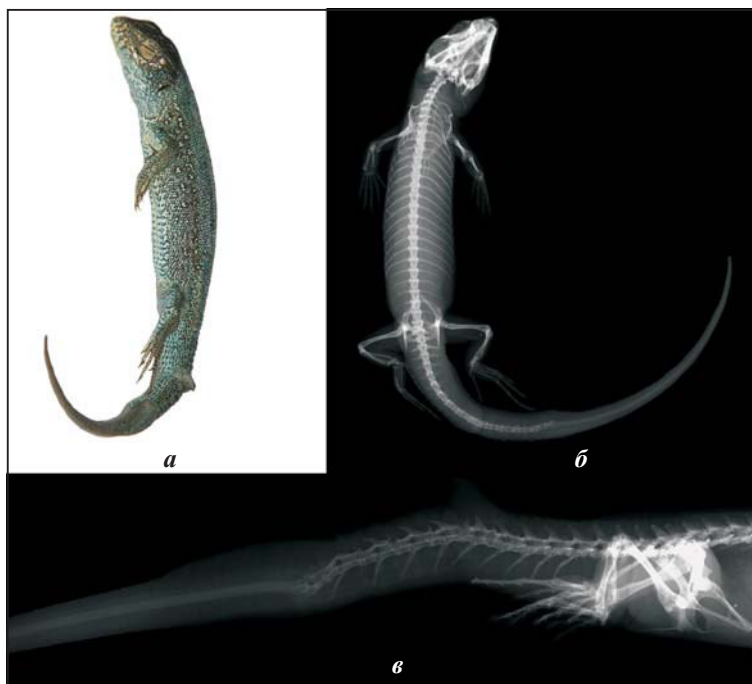


Рис. 2. Самка *Lacerta agilis* (окрестности хут. Стеженский, Алексеевский район, ZISP 29064) с каудальной бифуркацией, фото (а) и рентгенограмма (б)



**Рис. 3.** Самец *Lacerta agilis* (окрестности хут. Стеженский, Алексеевский район, ZISP 29603) со сложным нарушением регенерации после каудальной автотомии, фото (а) и рентгенограмма (б, в)

самками, она не является достоверной. Уровень значимости различий при применении наиболее распространенных непараметрических методов анализа данных (Колмогоров – Смирнов, Манн – Уитни) превышает минимально допустимый. Вероятно, это связано со значительным преобладанием в выборке самок над самцами, однако в литературе отмечается отсутствие такой зависимости для большинства видов ящериц (Bătemăn, Fleming, 2009), например, для *Iberolacerta bonnali* Lăntz, 1927, *Iberolacerta aranica* Arribàs, 1993, *Iberolacerta aurelioli* Arribàs, 1994 (Arribàs, 2014).

Регенерация хвоста – долгий (около 6 месяцев) (Bellairs, Bryant, 1985) и энергоемкий (Lin et al., 2006) процесс, который может осложниться паразитарными инвазиями (Oppliger, Clobert, 1997) и способствует снижению выживаемости (Medger et al., 2008). Тем не менее, доля особей с регенерированными хвостами может быть весьма существенной: так, для прыткой ящерицы она составляет 4.5 – 39.0% в разных частях ареала, и, как правило, данный показатель выше в степных биотопах, чем в луговых (Тертышников и др., 1976). Традиционно автотомию связывают со средством защиты от врагов, внутривидовой конкуренцией (Тертышников и др., 1976; Bătemăn, Fleming 2009) или антрополическим фактором, например выпасом скота (Доронин, 2005). Последний, фактор, скорее всего, является опосредованным, поскольку домашний скот может существенно

разрядить растительный покров, что приведет к увеличению доступности ящериц для хищников и повысит их травматизм.

Нарушения регенерации являются результатом неполных автотомий или переломов и других повреждений первоначальных хвостов или регенератов (Bellairs, Bryant, 1985). За регенерацию хвоста у ящериц отвечает большое количество генов. Например, у *Anolis carolinensis* Voigt, 1832 выявлено 326 дифференциально экспрессирующихся генов, которые активируют регенерационные механизмы, в частности гены, вовлеченные в раневую реакцию, гормональную регуляцию, развитие опорно-двигательного аппарата (Hutchins et al., 2014). Различные эпигенетические механизмы могут регулировать экспрессию генов, что может влиять на регенеративные способности (Seifert et al., 2012). Так, подавление экспрессии теломеразы приводит к укорачиванию теломер и, как следствие, к клеточному старению и прекращению их пролиферации (Lee et al., 1998), модификации гистонов могут напрямую повлиять на способность генов активно транскрибироваться (Jenuwein, Allis, 2001). Одной из причин, приводящих к подобным изменениям, является возраст. Косвенно это подтверждается отсутствием сведений о находках каудальной бифуркации у ящериц на ювенильной стадии развития.

Доля ящериц с регенерированными хвостами в популяциях обоих видов относительно невелика. Для *E. arguta* и *L. agilis* показаны случаи неполных автотомий с последующими нарушениями регенерации хвоста, при этом каудальная бифуркация может возникать в результате как первичной, так и вторичной (на хрящевой трубке) регенерации.

## ЗАКЛЮЧЕНИЕ

Доля ящериц с регенерированными хвостами в популяциях обоих видов относительно невелика. Для *E. arguta* и *L. agilis* показаны случаи неполных автотомий с последующими нарушениями регенерации хвоста, при этом каудальная бифуркация может возникать в результате как первичной, так и вторичной (на хрящевой трубке) регенерации.

## Благодарности

Автор выражает глубокую признательность заместителю директора ЗИН РАН, доктору биологических наук Н. Б. Ананьевой за организацию рентгенографического исследования, подбор литературы, обсуждение и критические замечания к статье; младшему научному сотруднику лаборатории ихтиологии ЗИН РАН Е. А. Николаевой за помощь в проведении рентгенографии; научному сотруднику ЗИН РАН, кандидату биологических

наук И. В. Доронину и научному сотруднику ЗИН РАН, кандидату биологических наук К. Д. Мильто за помощь в подборе литературы; директору Института естественных наук при Волгоградском государственном университете, доктору биологических наук В. В. Новочадову за обсуждение и критические замечания к статье.

#### СПИСОК ЛИТЕРАТУРЫ

- Доронин И. В. 2005. Энтомо- и герпетофауна Приманьячья // ЭКО Северный Кавказ : экология, культура, образование. Ставрополь. Вып. 18. С. 16 – 20.
- Тертышников М. Ф., Баранов А. С., Яблоков А. В., Борисов В. И., Раишкевич Н. А., Кутузова В. А., Лукина Г. П., Чащин С. П., Литвинов Н. А., Инщицова Е. Н., Стрельцов А. Б. 1976. Поведение и активность // Прыткая ящерица. Монографическое описание вида. М. : Наука. С. 252 – 272.
- Ananjeva N. B., Danov R. A. 1991. A rare case of bifurcated caudal regeneration in the Caucasian agama, *Stellio caucasius* // Amphibia – Reptilia. Vol. 12. P. 343 – 356.
- Ananjeva N. B., Orlov N. L. 1994. Caudal autotomy in Colubrid Snake *Xenochrophis piscator* from Vietnam // Russ. J. of Herpetology. Vol. 1, № 2. P. 169 – 171.
- Arribas O. J. 2014. Autotomia caudal en las lagartijas de alta montaña de los Pirineos (Iberolacerta Arribas, 1997) // Butlletí de la Societat Catalana d'Herpetologia. Vol. 21. P. 115 – 126.
- Bateman P. W., Fleming P. A. 2009. To cut a long tail short : a review of lizard caudal autotomy studies carried out over the last 20 years // J. of Zoology. Vol. 277, iss. 1. P. 1 – 14.
- Bellairs A. d'A., Bryant S. V. 1985. Autotomy and regeneration in reptiles // Biology of the Reptilia. Vol. 15. Development B / eds. C. Gans, F. Billett. New York : Wiley and Sons. P. 303 – 410.
- Dudek K., Ekner-Grzyb A. 2014. Field observation of two-tailed sand lizard *Lacerta agilis* Linnaeus, 1758 and a common lizard *Zootoca vivipara* (Jacquin, 1787) in Poland // Natura Sloveniae. Vol. 16, iss. 1. P. 65 – 66.
- Hutchins D. E., Markov G. J., Eckalbar W. L., George R. M., King J. M., Tokuyama M. A., Geiger L. A., Emmert N., Ammar M. J., Allen A. N., Siniard A. L., Corneveaux J. J., Fisher R. E., Wade J., DeNardo D. F., Rawls J. A., Huentelman M. J., Wilson-Rawls J., Kusumi K. 2014. Transcriptomic Analysis of Tail Regeneration in the Lizard *Anolis carolinensis* Reveals Activation of Conserved Vertebrate Developmental and Repair Mechanisms // PLoS One. Vol. 9, iss. 8. P. e105004.
- Jablonski D. 2016. Tail bifurcation in a Desert Lidless Skink (*Ablepharus deserti*) from Kyrgyzstan // IRCF Reptiles and Amphibians. Vol. 23, № 3. P. 171 – 172.
- Jenuwein T., Allis C. D. 2001. Translating the histone code // Science. Vol. 293. P. 1074 – 1080.
- Koleska D., Jablonski D. 2015. Tail trifurcation recorded in *Algyroides nigropunctatus* (Duméril & Bibron, 1839) // Ecologica Montenegrina. Vol. 3. P. 26 – 28.
- Lee H. W., Blasco M. A., Gottlieb G. J., Horner J. W., Greider C. W., DePinho R. A. 1998. Essential role of mouse telomerase in highly proliferative organs // Nature. Vol. 392. P. 569 – 574.
- Lin Z-H., Qu Y-F., Ji X. 2006. Energetic and locomotor costs of tail loss in the Chinese skink, *Eumeces chinensis* // Comparative Biochemistry and Physiology. Part A. Vol. 143. P. 508 – 513.
- Medger K., Verburgt L., Bateman Ph. W. 2008. The Influence of Tail Autotomy on the Escape Response of the Cape Dwarf Gecko, *Lygodactylus capensis* // Ethology. Vol. 114, iss. 1. P. 42 – 52.
- Oppliger A., Clobert J. 1997. Reduced tail regeneration in the Common Lizard, *Lacerta vivipara*, parasitized by blood parasites // Functional Ecology. Vol. 11, iss. 5. P. 652 – 655.
- Pelegri N., Leão S. M. 2016. Injured *Salvator merianae* (Teiidae) regenerates six tails in central Argentina // Caudernos de Herpetologia. Vol. 30, № 1. P. 21 – 23.
- Pheasey H., Smith P., Brouard J.-P., Atkinson K. 2014. *Vanzosaura rubricauda* (red-tailed vanzosaur) bifurcation and trifurcation // Herpetological Review. Vol. 45, iss. 1. P. 138 – 139.
- Seifert A. W., Monaghan J. R., Smith M. D., Pasch B., Stier A. C., Michonneau F., Maden M. 2012. The influence of fundamental traits on mechanisms controlling appendage regeneration // Biological Reviews. Vol. 87, № 2. P. 330 – 345.

#### Образец для цитирования:

Гордеев Д. А. 2017. Случаи неполной автотомии и нарушения регенерации хвоста разноцветной ящурки (*Eremias arguta* (Pallas, 1773)) и прыткой ящерицы (*Lacerta agilis* Linnaeus, 1758) в Волгоградской области // Современная герпетология. Т. 17, вып. 1/2. С. 3 – 9. DOI: 10.18500/1814-6090-2017-17-1-2-3-9.

CASES OF INCOMPLETE AUTOTOMY  
AND TAIL REGENERATION ABNORMALITY  
OF THE STEPPE-RUNNER (*EREMIAS ARGUTA* (PALLAS, 1773))  
AND SAND LIZARD (*LACERTA AGILIS* LINNAEUS, 1758)  
IN THE VOLGOGRAD REGION

D. A. Gordeev

Volgograd State University  
100 Universitetsky Prosp., Volgograd 400062, Russia  
E-mail: dmitriy8484@bk.ru

The tail regeneration frequency in 55 lizards from the Volgograd region was analyzed, among which were 12 steppe-runners (*Eremias arguta* (Pallas, 1773)) and 43 sand lizards (*Lacerta agilis* Linnaeus, 1758). The following cases of tail regenerates were observed: 0) a normal tail; 1) regeneration in the distal third; 2) a tail regenerated from the middle part; and 3) autotomy near the base (the proximal third). The majority of the lizards had normal tails (60.0% of *E. arguta* and 83.2/57.1% of *L. agilis* in females/males). Only 16.7% of the steppe-runners had regenerated tails in the distal part whereas 8.4% of females and 28.6% of males had autotomy with subsequent regeneration in the proximal third of the tail; 5.6% of females and 14.3% of males had regenerated autotomy in the distal part, and 2.8% of females had it in the middle part of the tail. Two lizards with bifurcated tails were found and described: a male of *E. arguta* and a female of *L. agilis*. A case of complicated abnormality of tail regeneration in a male of *L. agilis* is also described. An X-ray study has shown that caudal bifurcation may appear as a result of both the primary and secondary (in the cartilage tube) regeneration.

**Key words:** caudal bifurcation, tail regeneration, autotomy, *Lacerta agilis*, *Eremias arguta*, Volgograd region.

REFERENCES

- Doronin I. V. Entomo- and Herpetofauna of Priamychye. *ECO Northern Caucasus: ecology, culture, education*. Stavropol, 2005, iss. 18, pp. 16–20 (in Russian).
- Tertyshnikov M. F., Baranov A. S., Jablokov A. V., Borisov V. I., Rashkevich N. A., Kutuzova V. A., Lukina G. P., Chashhin S. P., Litvinov N. A., Inshhikova E. N., Strel'cov A. B. Povedenie i aktivnost' [Behavior and Activity]. *Prytkaja jashherica* [Sand Lizard]. Moscow, Nauka, 1976, pp. 252–272 (in Russian).
- Ananjeva N. B., Danov R. A. A Rare Case of Bifurcated Caudal Regeneration in the Caucasian Agama, *Stellio caucasius*. *Amphibia–Reptilia*, 1991, vol. 12, pp. 343–356.
- Ananjeva N. B., Orlov N. L. Caudal Autotomy in Colubrid Snake *Xenochrophis piscator* from Vietnam. *Russ. J. of Herpetology*, 1994, vol. 1, no. 2, pp. 169–171.
- Arribas O. J. Autotomía Caudal en las Lagartijas de Alta Montaña de los Pirineos (Iberolacerta Arribas, 1997). *Butlletí de la Societat Catalana d'Herpetologia*, 2014, vol. 21, pp. 115–126.
- Bateman P. W., Fleming P. A. To Cut a Long Tail Short: a Review of Lizard Caudal Autotomy Studies Carried Out Over the Last 20 years. *J. of Zoology*, 2009, vol. 277, iss. 1, pp. 1–14.
- Bellairs A. d'A., Bryant S. V. Autotomy and Regeneration in Reptiles. *Biology of the Reptilia*. Eds. C. Gans, F. Billett. Vol. 15: Development B. New York, Wiley and Sons, 1985, pp. 303 – 410.
- Dudek K., Ekner-Grzyb A. Field Observation of Two-Tailed Sand Lizard *Lacerta agilis* Linnaeus, 1758 and a Common Lizard *Zootoca vivipara* (Jacquin, 1787) in Poland. *Natura Sloveniae*, 2014, vol. 16, iss. 1, pp. 65–66.
- Hutchins D. E., Markov G. J., Eckalbar W. L., George R. M., King J. M., Tokuyama M. A., Geiger L. A., Emmert N., Ammar M. J., Allen A. N., Siniard A. L., Corneveaux J. J., Fisher R. E., Wade J., DeNardo D. F., Rawls J. A., Huentelman M. J., Wilson-Rawls J., Kusumi K. Transcriptomic Analysis of Tail Regeneration in the Lizard *Anolis carolinensis* Reveals Activation of Conserved Vertebrate Developmental and Repair Mechanisms. *PLoS One*, 2014, vol. 9, iss. 8, p. e105004.
- Jablonski D. Tail bifurcation in a Desert Lidless Skink (*Ablepharus deserti*) from Kyrgyzstan. *IRCF Reptiles and Amphibians*, 2016, vol. 23, no. 3, pp. 171–172.
- Jenuwein T., Allis C. D. Translating the Histone Code. *Science*, 2001, vol. 293, pp. 1074–1080.
- Koleska D., Jablonski D. Tail Trifurcation Recorded in *Algyroides nigropunctatus* (Duméril & Bibron, 1839). *Ecologica Montenegrina*, 2015, vol. 3, pp. 26–28.
- Lee H. W., Blasco M. A., Gottlieb G. J., Horner J. W., Greider C. W., DePinho R. A. Essential Role of Mouse Telomerase in Highly Proliferative Organs. *Nature*, 1998, vol. 392, pp. 569–574.
- Lin Z-H., Qu Y-F., Ji X. Energetic and Locomotor Costs of Tail Loss in the Chinese Skink, *Eumeces chinensis*.

## СЛУЧАИ НЕПОЛНОЙ АВТОТОМИИ И НАРУШЕНИЯ РЕГЕНЕРАЦИИ ХВОСТА

*sis. Comparative Biochemistry and Physiology. Part A*, 2006, vol. 143, pp. 508–513.

Medger K., Verburt L., Bateman Ph. W. The Influence of Tail Autotomy on the Escape Response of the Cape Dwarf Gecko, *Lygodactylus capensis*. *Ethology*, 2008, vol. 114, iss. 1, pp. 42–52.

Oppliger A., Clobert J. Reduced Tail Regeneration in the Common Lizard, *Lacerta vivipara*, Parasitized by Blood Parasites. *Functional Ecology*, 1997, vol. 11, iss. 5, pp. 652–655.

Pelegrin N., Leão S. M. Injured *Salvator merianae*

(Teiidae) Regenerates Six Tails in Central Argentina. *Caudernos de Herpetologia*, 2016, vol. 30, no. 1, pp. 21–23.

Pheasey H., Smith P., Brouard J.-P., Atkinson K. *Vanzosaura rubricauda* (Red-Tailed Vanzosaur) Bifurcation and Trifurcation. *Herpetological Review*, 2014, vol. 45, iss. 1, pp. 138–139.

Seifert A. W., Monaghan J. R., Smith M. D., Pasch B., Stier A. C., Michonneau F., Maden M. The Influence of Fundamental Traits on Mechanisms Controlling Appendage Regeneration. *Biological Reviews*, 2012, vol. 87, no. 2, pp. 330–345.

---

### Cite this article as:

Gordeev D. A. Cases of Incomplete Autotomy and Tail Regeneration Abnormality of the Steppe-Runner (*Eremias arguta* (Pallas, 1773)) and Sand Lizard (*Lacerta agilis* Linnaeus, 1758) in the Volgograd Region. *Current Studies in Herpetology*, 2017, vol. 17, iss. 1–2, pp. 3–9 (in Russian). DOI: 10.18500/1814-6090-2017-17-1-2-3-9.

---